BACCELLI (Guido)

DE PRIMITIVO SPLENIS CARCINOMATE

(histologice, lympho-sarcomate)

historia, diagnosis, extispicium

Sparks Bequest.

ROMAE
EX TYPIS EPHEM. POP. ROM.
MDCCCLXXVI.

EDUARDO RINDFLEISCH

IN UNIVERSITATE STUDIORUM HERBIPOLITANA

ANATOMES PATHOLOGICÆ PROFESSORI

GUIDO BACCELLI

IN ROMANO STUDIORUM R. ARCHIATHÆNEO

CLINICES MEDICÆ PROFESSOR

S. P. D.

Raram splenis cancerosam primitivamque adfectionem, quam scholastico anno nuperrime emenso inter aegrotos in meis aulis offendi, et cujus diagnosim feliciter pronuntiavi; ad Te, sodalis atque amice Rindfleisch, lubenter transmitto, ut Clinices atque Anatomes pathologicae necessarium foedus initum, firmum in dies sanctumque sit.

Quod si tua mihi comitas confirmavit, Italiam uti Scientiarum matrem cuilibet docto germanico viro caram et honorabilem esse; ratum habe, unumquemque Italum Germanicos, tanquam omnigeni progressus praecipuos actores sympathica benevolentia singularique observantia prosequi. Vale.

Ich stelle mich auf den Standpunct Derjenigen, velche unter Carcinom im Wesentlichen einen Klinischen Charakter verstehen, der sich anatomisch nur unvollkommen, d. h. nur in der obligaten Alveolar-Structur ausspricht.

RINDFLEISCH, *Lehrbuh der Pathologischen Gewebelehre.*

HISTORIA.

Romagnoli Constantinus tertium supra decimum annum natus, graciliori constitutione praeditus, patrem atque matrem viventes habet, firmaque valetudine instructos. Nescius avorum, nil nec in collateralibus suis quod de haereditaria labe suspicionem indat, patefacit.

Insititiis variolis subiectus quas feliciter exantlavit nullam aliam pueritiae suetam acgritudinem oppetiit.

Nono vix anno aetatis emenso, cum patre suo in opificio chartis versicoloribus fabrefaciendis, quibus cubiculares parietes exornari consuescunt, operam dedit: mox febribus ab palustri infectione laboravit, quae iterum iterumque aestiva praesertim tempestate repetebantur, contra quas chininae salibus non modica per vices dose usus est.

Res ita vertebantur, quum dolore quodam affectus fuit ex intimiori laevo hypochondrio ad iliacam ejusdem lateris cristam extenso, ex quo lecto accubuit, medicumque arcessivit. Hic septem hirudinibus loco dolenti admotis, aegrum deseruit. Aliquot abhine

diebus sibi laevum hypochondrium tumescere persensit, veluti si ex penitiori cavitate tumor elatus excentricam vim exerceret.

Mala isthaec sensatio per dies indesinenter adaucta, pariterque tumoris quotidie elatioris indubitanda praesentia, infirmum egit ad aulas nostras, in quibus lecto quadragesimo accubuit.

Aeger metrum 1. 40 æquat statura sua: chilogr. 40 pondere: gracilis admodum, subtile sed regulare habet osseum systema. — Albus cute, quæ in plicas ob adiposi panniculi paupertatem facillime attollitur; musculi flaccescunt.

Regulare caput, castaneo-obscuri capilli, eodem colore supercilia. Conjunctiva ocularis pallens, niger lucensque oculus, pupilla dilatata. Prolabii et gengivarum mucosa, ex anemia propemodum albescit. Collum exile cylindricum, musculis sterno-cleido mastoideis vix quidquam elatis. Quadratus forma thorax, sternum nonnihil sinistrorsum vergens, papillæ mammariæ sterno æquidistantes, non item linea mediana; jugularis foveola parum profunda, quod quidem de foveis supra et infra clavearibus dicendum est. Intercostalia spatia visibilia, etiam in anteriori læva thoracis superficie, quae altior dextera est.

Respiratio costalem superiorem typum exhibet. Escursiones respiratoriæ dextrorsum ampliores videntur.

Fremitus vocalis tactilis uti in anteriori ita et in posteriori thoracica superficie, sinistrorsum nonnihil adauctus. Percussionis ope, sonus ex foveis supra-clavearibus tum in uno cum in altero latere, æqualis: at, universo thorace percusso, lævum latus præ altero ex sonitu parumper imminuto indubie distinguitur. Adsunt quidem præsertim in dextero latere variæ et circumscriptæ regiones, in quibus ex percussione sonus ad tympanicum pervenit. Linea quæ pulmonem delimitat anterius supra diaphragma, tribus centimetris infra papillam mammariam dextrorsum, sinistrorsum vero circa papillam desinit.

Lateralis thoracica percussio, inter lineas tum paraxillarem anteriorem, cum paraxillarem posteriorem comprehensa, in inferiori sua parte curvam irregularem depromit in sinistro latere; regularem in dextero: pariter in dextero inferius, in sinistro superius inscripta conspicitur.

Postica thoracis percussio vix animadvertenda discrimina praesefert, ubi inferiorem limitem excipias, in quo pariter, ut in laterali percussione thoracis, dextrorsum regulariter, sinistrorsum irregulariter, se habet. Sic de elatiori sinistro supra dexterum pulmonis inferiori limite judicium ferendum est.

Auscultatione, vesciculare murmur non in cunctis locis idem auditur; asperum atque intensum in laeva magis quam in dextera parte, et ad sinistram basim ferme indistinctum; quin tamen nullo in loco bronchica vera resonantia aut ullus crepitus concedatur audiri; quamvis expiratio longior sit et nonnihil ad vesiculo-bronchialem tendat. Vox *phonica* praeclare et fortiter anterius, lateraliter vero posteriusque debilior: *aphonica*, tamquam obscurum murmur et ferme indistinctum, transmittitur.

Area cardiaca. Sub inspectione, quartum inter quintumque intercostale spatium, extensione circiter duobus pollicibus quadratis, in interiori papillae mammariae regione, quaedam ondulatio obviam venit, cardiacae propulsioni referenda; at non vero apici, qui sub eadem papilla duobus centimetris interius, in quinto spatio intercostali, percussionis ope tactuque invenitur. Sonus uterque valvularumque toni rite se habent: verum in parte superiori ad grandia vasa, follis murmur, leve, distinctum, diffusum, anemiae testimonium, offenditur. Cor itaque ex normali linea, quae transversim ab inferiori cava ad cordis mucronem ducitur, supra physiologicam positionem extat: ex renixu diaphragmatis, ab abdominali tumore sursum agente, derivato.

Abdomen. Exagonalem nativam formam amiserat; pyriformem e contra cum basi ad hypochondria, et apice ad pubem, sibi vindicaverat. Eloquens erat mutatio haec. Prope laevum hypochondrium extuberat ita, ut gibba quadam singulari modo conspicuum esse videatur. Extimum abdomini velamentum praeter modum distentum et ferme lucidum, in altiori culmine in plicas omnino nullas, admotis digitis, extolli sinebat. Rami et ramusculi venosi conferti, caerulei ex superioribus ad inferiores abdominis regiones dirigebantur, uti pariter ex regione sternali atque hypochondriaca ad umbilicum. Venae digito compressae non omnes superius tumescunt. Hepatis area suos normales limites non ferme transgreditur; siquidem in linea para-mammaria tertium supra decimum cum dimidio centimetrum exaequet, in linea paraxillari centimetros quatuordecim. Lobus vero sinister ultra albam quatuor circiter centimetris evehitur. Vix, ex tumenti arcu costali sinistro manus supra mollem abdominis parietem admoveri potest, palpatione instituta, massa solida ingens nonnihil elastica persentitur, quae splenicam regionem adamussim et ex integro tenet: et quidem sursum, percussionis ingenio, quindecim centimetris extolli, comperta est. Iterum, ex costali arcu cicatricem umbilicalem versus, tumor inde procedit, eamque tribus circiter centimetris altitudine exsuperat, et margine suo globoso, obtuso, resistenti, irregulari, superius erga hepaticam regionem, quatuor fere centimetris mediana abdominis linea transvecta, protenditur. Hujusce tumoris perimetrum, in sinus atque in globos mira irregularitate conflatum, tentantibus digitis obviam venit.

Tumoris tota superficies locum revera non habet, in quo tuberibus compluribus obsita irregularibusque notanda non sit: tamen in tertio medio totius superficiei extra modum attollitur. Dolor ubique sub palpatione, qua mitior, qua intensior, excitatur.

In profundis inspirationibus aegri tota massa nonnihil altius agitur deorsumque protruditur; dum inter expirationem quidquam humilius superiusque redit. Pariter, in laterali atque postica abdominis regione, instituta exploratio ad cristam iliacam tumorem hunc iisdemque characteribus notatum detegit; dum, sedulae percussionis ope dorsalem superficiem altius quam par est tumore occupatam esse liquet. In toto: tumoris mensura triginta quinque centimetris diametrum transversum praebet; verticaliter vero, ex elato diaphragmate ad imum, vigintiquinque centimetris excurrit.

Praeter hanc insignem splenis intumescentiam, alteram sub dextero hypochondrio, per latum intervallum ab elatiori descripti tumoris parte, sejunctam, abdomen tentando invenimus. Transversim posita formam habet ovoideam, atque ex superiori ad inferiorem, ex profunda ad superficialem positionem dirigitur. Maximo transverso diametro decem centimetris producitur, verticaliter sex. Hic alter tumor sub palpatione dolens, nonnihil mobilis est, atque scabrosa superficie praeditus reperitur. Percussus obtuse sonat.

Inter hepar ambosque tumores tympanicus altus sonitus percussionis ope deducitur, dum infra tumores timpanicus minor et nonnihil profundus eruitur.

In hac regione, abdominales parietes sine ullo ferme dolore contrectantur.

Dextero inguini duo parvi tumores columbinum ovum aequantes duri indolentes imminent: at ad pubem proximior mole sua vix minor animadvertitur.

Functiones omnes magna licet debilitate expleantur, nullum tamen grave damnum evenisse testantur; plura licet organa haud modica pressione laborent.

Apparatum urogenitalem singulari animadversione pro-

sequuti fuimus: sed nihil, omnino nihil, tum in rene dextero quum in urocystide atque in didymis notatu dignum observavimus.

Aegrotanti huic nostro pedes, praesertim in articulatione tibiotarsica, modico oedemete tumebant.

Lotium tum reagentibus chemicis cum microscopio tentatum nullam crasis suae alterationem obtulit, nullumque de rene labefactato vestigium.

Pondus specificum dumtaxat minus quam in media esse solet: idque per anemiam luculentissimam facillimo negocio explicabatur.

DIAGNOSIS.

Die quinta Februarii in amphitheatrum clinicum coram nonnullis medicis, tum exteris quum italis, pluribus auditoribus atque universis discipulis aeger transvectus est.

Repetitis observationibus maxima diligentia de nulla prorsus in capite atque in thorace existente laesione judicium tulimus; et abdomini investigando, quod cunctam sibi attentionem vindicasset, operam dedimus.

Abdomen erat in superiori segmento latissimum si diaphragmatis linea extus inscriberetur; in laevo latere sublimius, atque evidenti irregularitate conspicuum.

Si ex cartillagine mucronata ad centrum pubis rectam ducere, eamque in longitudine sua quadripartire placuisset, umbilicalis cicatrix illuc inventa esset ubi tertia desinit et quarta sectio pubem versus incipit. Cicatrix et ipsa ab assueta forma recedebat.

Erat enim quidquam oblique posita et ita lateraliter hinc inde retracta ut rima potius sinistrorsum inclinata videretur.

Venae plurimae coerulescentes supra laevum hypochondrium increbuerant: pluribusque anastomosibus inter se conjunctae, modo irregularia at manifesta polygona, modo ramos dichotomico more divisos, oculis subiiciebant,

Ad sternum, polygonis dextrorsum inclinatis, superius adscendebant, in ramulos, hinc inde dichotomicos pariter, desiturae. Infra umbilicum vix ramusculus serpentinus aderat: ex inguinali regione vena adscendens nulla.

Dextrorsum quidem ab hypochondrio erga inferiores partes rami in conspectu erant: hi tamen dichotomice dumtaxat sejuncti, nondum polygonalem figuram sibi consciverant.

Quocumque digitus super venas admoveretur, hypochondriacae superius aut lateraliter, sternales infra pressionem, turgebant.

Laevum hypochondrium prae altero altius agebatur et splenica regio tota intus immani tumore obsita excentricam vim exserebat.

Coetera adjuncta talia prorsus erant, qualia in historia leguntur.

Ast tot venae confertae atque citra modum elatae quamnam nanciscebantur originem?

Venae quae hypochondria repebant sanguinem inferiora versus. e_contra quae ad sternum serpere videbantur superiora versus sanguinem agebant. Id procul dubio.

Nec quae capite defluunt, nec quae brachia discurrunt, nec quae ab inferioribus artubus dimanant, ullius pressionis intravenosae suppeditabant indicium. Cor suo munere, quin ullam orificiorum atque valvularum jacturam prae se ferret, rite fungebatur. Ergo non ex corde neque ex venis cavis obstaculum. Evidens pariter erat venae portarum circuitum physiologica prorsus libertate frui. Unde igitur?

Parietum abdominalium tensio licet immodica nullam omnino

facti hujus explicationem dare poterat. Quotiescumque enim vel in supremo graviditatis stadio vel in magnis ascitibus abdominalium venarum conditionem perpendere mens sit, eas quidem distentas atque visibiles intuemur; at non certe supra parietes valde proeminentes: quin immo parietibus, velut ab unoquoque rivulo excavatis, innixas. Cujusce rei mirum exemplum in aulis nostris nuperrime habuimus. Foemina enim quae jam duodecim circiter annis immani ascite laborabat, venas per abdomen reptantes hujuscemodi praebuit, ut nihil prorsus turgescere viderentur. Si vero supra venas has digitos adplicare luberet, eas profunde nonnihil positas esse sentiebamus, quasi parietes abdominales venis excipiendis, pro earum cursu singillatim, viderentur effossi. Non igitur venarum tumentium ratio ex qualicumque generis hujusce tensione depromenda erat.

Atqui Anatomes nobis investigantibus lumen suppeditare debebat. Tumor ille praegrandis, ad vertebralis columnae laevum latus supra et infra lumborum regionem impactus, plures truncos parvam azygos generantes, pondere suo et irregulari massa compressisset oportuit. Intercostalis magna ex eodem latere cum venis hisce communicat, indeque compressio usque ad ramos qui in magnam intercostalem exonerantur, produci oportebat. Canalis qui transversim circa septimam dorsalem jacet atque systema laevum cum dextera azygos jungere consuescit, impar sanguini transvehendo, intercostalium cursum invertere, easque per anastomoses in externas thoracis atque mammarias venas defluere cogebat. Mammariae exteriores in epigastricam, sanguinis copiam redundantem versare conabantur: indeque cursus exteriorum ramorum deorsum descendens, digito premente super extimas venas, nitide comperiebatur. Dextrorsum vero aderant et eae quae ex profundiori origine, ex diaphragmate scilicet in laevo latere atque in in-

feriori regione valde presso, per impeditum diaphragmaticarum praesertim inferiorum cursum, anastomosium ope cum cutaneis superioribus coire, data interna pressione, cogebantur. Hae altius actae et mammariam dexteri lateris sursum, ut epigastricum deorsum gravantes, mirificum illud rete venosum explebant.

Ergo venae, studio perscrutatae, indubiae pressionis in plexibus apud laevum vertebralis columnae latus repentibus, praesertim in regione lumbari atque inferiori diaphragmatica, eloquens testimonium perhibebant.

Splenici tumoris existentia in dubium revocari non poterat; manibus tangi et percussionis ingenio circumscribi posse, ratum erat exploratumque.

At splenicus iste tumor quid sibi volebat? Erat nec ne chronica hyperplasia cum aliqua perisplenii degeneratione? Erat splenitis, parasplenitis, aut eodem tempore utraque? Erat degeneratio amyloidea? Erat splen massis leucohaemicis infarctus? Erat hydatidaeus tumor, carcinoma?

Haec omnia operis pretium erat sedulo investigare, atque severae eliminationis ope ad veram diagnosim pedetentim gradum facere.

Chronica splenis hyperplasia facillimo negotio eliminabatur. Nec cruciatus initiales diri, nec rapida evolutio, nec superficies inaequalis, quin imo tuberibus innumeris irregularibusque proeminens, nec sub palpatione dolor qui in uno quovis puncto per tactum excitabatur, multoque minus haec omnia simul conjuncta, militabant pro simplici visceris augmento, etiam si fibrosa aut fibro-cartilaginea capsulae degeneratio admitteretur.

Exquisitae splenitidis deerant symptomata sic et parasplenitidis: in dubium tamen revocari non poterat quod specifica inflammatio vigeret; una scilicet ex iis quae phlogistica solemnitate destituuntur, adeoque suspicionem indunt de natura neoplasica. De

splenitide et parasplenitide, in nosocomio S. Spiritus observata, historiam collexi, in qua splenicus tumor licet conspicue indubius non tamen erat enormis, utpote qui, longitudinali diametro, septimum supra decimum centimetrum dumtaxat attingeret. Nec febris continua, cum alta vespertinis horis exacerbatione quasi paroxystica deerat; nec acutissimus dolor qui respirationi, diaphragmatica excursione lateraliter per functionalem paralysin praepedita, gravissime, quasi ad instar pleuritidis, obiiciebatur. Sic et dolores per abdominis cavitatem velut a centro hypochondriaco sinistro modo vehementius modo mitius irradiati, aegrum excruciabant. Nec vomitus, nec dolor ad homoplatam extensus desiderabantur. *Extispicium* splenitidem et parasplenitidem una cum partiali circum peritonitide exantlata in medium protulit.

Nemo inde non videt, quale quantumque discrimen nostram hanc et illam aegritudinis historiam intercedebat.

Quod vero ad amyloideam degenerationem pertinet, arduum quidem non erat judicium.

Amyloidea degeneratio vel *primaria* vel *secundaria* usuvenire potest in splene. Quum *primaria* sit, visceris moles non ingens suapte natura conspicitur : ingens tamen *secundaria* dari potest. Atqui chronicam visceris hyperplasiam, splenicum hunc tumorem praecessisse opus esset ; at hoc, in casu nostro abfuerat, proindeque sine dubio secundaria isthaec degeneratio coniicienda non erat : *primaria* vero ex inversa ratione facili quidem ratione excludebatur : tumor enim ingentem omnino molem perbrevi labente tempore attigerat.

Praeterea degeneratio isthaec quum in medium prosiliat, hepati non parcit : ideoque symptomata, quae viscus illud pariter adfectum esse demonstrant, nequeunt desiderari. Verum in factispecie nil aderat omnino, quod de hepatica pari degeneratione testimonium praeberet.

Nec nos fugiunt causalia momenta (praesertim syphilis, rachitis, tuberculosis) quae *amyloideam degenerationem* tum in hepate quum in splene et in renibus quidem evenisse suadent, uti ex. gr. diutissimae constitutionalesque aegritudines quae tum in osseo quum in glandulari systemate pervicaces et prope modum inexpiabiles saeviissent: quibus addere est, praeter coetera symptomata, *albuminuria* quae quidem raro deest.

Atqui nihil omnino ex omnibus his aegrotus noster prae se ferebat. Quod si coeteris adminiculis, splenis tumor irregulariter admodum, uti nuperius innuimus, ex omni parte conflatus adiiceretur, degenerationem hanc omnino respuere necessum erat. Splenis enim amyloidei superficies non modo valde regularis est, sed visceris renixus elasticitatem suam, qua quidem in reliquis alterationibus non ex integro orbatur, in hac degeneratione penitus amittit.

De splene leucohaemicis nodis laborante judicium esse poterat illud quod prae aliis nos in factispecie ambigentes reddere potuisset. Tumoris enim magnitudo haud levigata, aegrotantis pallor, lenta febricula, progressiva corporis consumptio, haec omnia ad ejusmodi morbum pertinere posse unusquisque arbitratur: ast argumenta erant in promptu, quorum praesidio et haec pathologica conditio erat omnino refellenda.

Sanguis enim pluries mycroscopio subiectus nullum unquam de cellulis albis supra numerum elatis exhibebat indicium.

Praeterea, quae de splene tumoribus hujus generis obsito habentur historiae, fere omnes de viscere grandiori loquuntur, at fere nulla de immani ejusdem intumescentia. Pariter de tuberibus ex superficie erumpentibus: id enim evenire leviter posse, nemo inficiatur, at de ingenti eorumdem mole vix aliquis loquitur; et in iis adiunctis in quibus reapse legitimae dubitationi locus aperitur.

Sed nos quaerimus hic de veris massis leucohaemicis et de nullo alio tumore.

De cystide idatigena dubium quidem facile evanescebat. Praeter quam quod hujusce generis tumores in splene rarissimi occurrant, si aliquando intervenerint, cum aliis, praesertim in hepate, copulari consuescunt. Moles autem, ad quam cystides pervenire solent in splene, longe minor est ea quae in biliari glandula conflatur.

Nec dolor generatim inest, nec tam rapida ut in casu nostro evolutio, multoque minus ea cuncta symptomata, quae de penitiori cachexia organismum afficiente testantur: quibus adde singularia earundem cystidum charactera tum ex palpatione quum ex percussione deprompta; praesertim fremitus ille qui in snperficialibus raro deest, quum rite percutiantur. Nunc vero, adeo abdominali parieti tumor propinquus erat, ut absolute contiguus illum ageret atque mirum in modum attolleret.

Splenicum haematoma olim in Archinosocomio S.Spiritus, judicavi. absque ulla prorsus difficultate, dum Medici Adsistentis munere fungerer. Anatomo-pathologico Universitatis nostrae Instituto rarissimum hoc exemplar dono dedi.

Villicus hyperplasia splenica longo jam tempore adfectus, cum altero luctam inivit, ictuque in laevo hypochondrio recepto, procubuit humi.

Opitulatus et in hospitale transvectus, pallidus, frigidoque sudore madens de gravissimo ad splenicam regionem dolore, aphonus, gemebundus, conquerebatur.

Ut eum invisi, tumorem mollem omnino, bene circumpscriptum, cum manifesta intus fluctuatione in splenis hyperplasici interna superficie detexi, qui sine magno dolore contrectari nullo modo poterat. Pulsus erant exiles, vermiculares, irregulares quidquam; respiratio anhelosa frequens et per vices haud raras singultu intercisa — Biduo vixit.

Secato cadavere splenicum haematoma in interiori visceris superficie inventum est cum peritonitidis perisplenicae vestigiis.

Nescio utrum in medicis commentariis, splenici haematomatis, non extemplo, sed paullatim producti servetur historia. — Tunc enim difficultas dignoscendi casum, medicos in diagnosi renuntianda nutantes reddere potuisset. Ast quum ab qualitate tumoris nimia argumenta suppeditentur, ita haematomatis lento quidem cursu conflati ab aliis in splene tumoribus judicium non arduum omnino recensendum existimo.

Minores cystides, quae quandoquidem in hoc viscere adinventae narrantur, supervacaneum esset adhuc in examen revocare; quum eae dumtaxat quae insignem magnitudinem attingere possunt cum casu hoc nostro comparari posse, facile intellectu sit.

Restat adhuc ut de splenis carcinomate aliquid dicatur.

De primitiva ejus in splenico parenchymate praesentia, maxima Medicorum Anatomicorumque pars omnimode conticuit; quos inter pene innumeros, indigitandus Morgagnius. Nonnulli tamen aliquando intervenire posse suspicabantur, uti ex. gr. Cruvehillerius, Foerster. Plures secundarium admittunt atque describunt: Andral, Bright, Heifelder, Halla, Walshe, Guensbourg, Rokitanskyus atque Lebert. Casus quem ego anno 1856 publici juris feci, mox legitimis dubitationibus mihi quidem obnoxius visus est. Inter italos postremo tempore Tommasi Clinicus Neapolitanus, atque Sangalli memorantur.

In aegro hoc nostro *secundarius cancer* coniiciendus omnino non erat: tum quod nullum aliquod viscus, nullamque lymphaticam glandulam cancro jam pridem laborasse, ab sedula vestigatione liqueret; quum ob ingentem molem quam secundaria carcinosis fere nunquam attingere consuescit.

Tumor enim alter, quem inter hepatis marginem umbilicum-

que adinvenimus, sub oculis nostris auctus erat, dum splenica massar incredibilem pene magnitudinem assecreta fuerat. Atqui tumor iste, quum relate parvus et nonnulla mobilitate praeditus esset, praeter eas notas quibus, ejusdem naturae ac splenicum neoplasma, judicabatur, nec magno omento, nec intestinis quibusdam, et multo minus mesenterio erat adiudicandus.

Non mesenterio, ob superiorem eius positionem mobilitatemque; non magno omento, ob minorem, quam habere debuisset locomotionem et profundiorem quam ostendebat sedem; non intestinis, nulla enim stenosis et retrodilatatio aderat, nullumque symptoma quod iis accidentibus referri posse judicaretur. — Ergo alicui peritonaei plicae, per quam intestina mesenterio alligantur, et singillatim magna probabilitate ipsi mesocolon, tribueretur opportuit.

Quod si *primarius*, tunc neque encephalideus natura præsumi posse videbatur; splenis enim elementa praecognita de *limphosarcomate* potius judicium probabilius esse suadebant. — Et haec revera fuit diagnosis nostra: cujus argumenta summatim innuam.

Splenicus tumor perbrevi labente tempore insignis.

Superficiei mira irregularitas, tuberibus mole variantibus ex integro ferme conflata.

Dolor ubique palpationis ope excitatus.

Solemnitatum phlogisticarum defectus, licet de processu irritativo-neoplasico nulla superesset dubitatio.

Cachexia, marasmus, febricula.

Repetitio tumoris intra abdominis cavitatem super quamdam peritonaei propaginem quae intestinum ad mesenteria alligaret.

Lymphaticorum gangliorum in inguine praesentia quae multa duritie et nullo dolore distinguebantur.

Nullum in nullo alio viscere aut organo glandulari carcinomatis praeexistentis indicium.

Elementa anatomica quibus lien conflatur rite perpensa.

EXTISPICIUM

Cadaver oedematosum: oedema in inferioribus artubus maximum est.

Facies, artusque superiores, nec non sublimior thorax in antica parte corporis maciem testantur.

Cutis albicat.

Abdomen tumescit immodice, rotundamque formam exhibet.

Cranium. — Longitudinalis sinus superior sanguine vacuus: dura meninge divisa, parva seri diaphani copia fluit: sub pia quidem, at opaca potius et in aliquibus locis velut concreta lympha reperitur, dum ipsa membranae textura diaphanitate sua nonnihil amissa, vasa praebet sanguine densata. Laterales ventriculi non abundanti serositate alluuntur. Cerebralis substantia aliquantum oedematosa atque anemica.

Thorax. — Pleuritidis exsudativae recentioris adparent vestigia in sinistro latere. Pericardium latice haud modico scatet. Cor rite se habet. Pulmones bilaterali hypostasi adnotantur.

Abdomen — discissis parietibus, magna seri limpidi citrini copia fluxit: parietibus reversis, laeva cavitatis pars ex integro, ab diaphragmate ad cristam iliacam ingenti tumore occupatur; transversim, ad umbilicum usque. Tumor albo flavescente colore distinguitur, palpatione durus: cum diaphragmatis fornice superius validis retinaculis, antiquitus neoformatis, adhaerescebat: anterius quidem cum abdominali pariete, posterius cum vertebrali columna alligabatur: inferius tenuia intestina, quin ullo modo cum ipsis coalesceret, attingebat.

Ventriculus erga dexteram vergens, physiologicam positionem suam penitus amiserat. Ab tumore sinistrorsum, dextrorsum ab hepate compressus, se habebat ita ut viginti centimetros longitudinaliter, octo transversim aequaret. Ejusdem cavitate reserata mollis visa est tumensque mucosa, nec non muco tenaci flavescenti subducta. Illuc ubi tumori adhaerebat, ulceribus exaesa et quibusdam in locis penitus destructa, uti novum parietem, tumorem habebat, ipsumque ulceratum.

De abdominis cavitate tumor amotus una cum visceribus, quae eidem adhaeserant, conicus forma compertus est; basis inferiora tenebat: majori perimetro, octo supra quinquaginta centimetros aequabat; verticaliter viginti duos; orizontaliter, in ima parte, viginti quinque. Massa universa ad grammas bis millenas supra quatuor centum ponderabat. Tumor variis modis incisus, massam ingentem, ferme omogeneam, ex intimo viscere penitus transformato subortam ostendit; ita ut, splenica superstes substantia, quasi margo impariter tumorem delimitans huc illuc videretur. Tum gastro-splenicum, cum magnum omentum inferius tumore obsita, aut melius tumori conglobata apparebant. In postica autem superficie, ren de sua sede divulsus massae et ipse adhaerescebat; physiologicus structura, licet compressione leviter atrophicus: non ita alter qui parvo tumore congenere neoplasmati afficiebatur.

Secundarius hic tumor colicas peritonaei dexteras plicas occupabat; ejusque mensurae mensuris in historia descriptis adamussim respondebant.

Pariter ad fellis vesiculam parvus nucleus iisdem characteribus conspiciendus obviam venit, dum hepatis structura ex omni parte libera, ferme physiologica esset.

Cum varias tumoris partes microscopico adjumento tentaremus, elementa quae *lympho-sarcoma* constituere solent undique in com

perto veniebant. Poteris et Tu, amice RINDFLEISHC, examen, majori-auctoritate fretus, in fragmentis aliquibus instituere, quae ad Te nuper transmisi.

Attamen judicium de tumoris istius natura penes Universitatis nostrae anatomo-pathologicum Institutum, cum judicio nostro omni ex parte consonum ferebatur, ut ex relatione liquet.

« Examen histologicum in pluribus tumoris fragmentis sus-
« ceptum fuit. Triginta diametris, nitidum est homogeneis elementis
« massam universam conflatam esse. Tercentum, quatuorcentum
« diametris neoplasma investigatum, ex integro cellulis lympha
« ticis invicem stipatis coaluisse patet. Harum cellularum proto-
« plasma tenuissimis granulationibus fabrefit, quae ab acido ace-
« tico lacessitae magna ex parte evanescunt. Sectiones solerter
« inspectae lymphatica haec elementa delicatissimo textu reticulato
« irretiri commostrant, ex quo neo-productionis veluti trama resultat
« ab acido acetico ipsa quidem dissolvenda.

« Texturae neoplasicae studium lienem indigitat uti primoevae
« neoplasiae incunabulum. Et re quidem vera: incisiones quae sple-
« nicum parenchyma cominus respiciunt, elementa lymphatica jam
« atrophica atque adiposa degeneratione suffecta, una simul cum
« textu fibrillari patefaciunt. Degenerationis istius penitiores sinus
« parvas granulosas haematoidinae massas continent, praegressae
« haemorragiae testimonium.

« Ergo character histologicum hujusce neoplasmatis de *lympho-*
« *sarcomate* aut *sarcomate lymphatico* ex omni parte testatur. »

ANIMADVERSIO

Histologiam pathologicam nondum in quaestione cancrorum inappellabile judicium protulisse reor. Dolendum enim esset si Clinices medicae atque Anatomes-pathologicae dissidium, in tanta argumenti gravitate diutius penderet. Quod si, ut carcinomatis sententia feratur, necessarium omnino ab Anatomes-patologicae cultoribus existimetur, *alveolarem structuram* atque *epithelialem* typum adesse, tunc ab histopathologico, judicium hoc clinicum toto coelo differret

Cum vero, amice Rindfleisch, tua intima ratio mecum omnino consentiat, tibi munus solvendi nodum prae coeteris accomodatum arbitror; tuaque felicia in argumentum studia id consecutura fore tandem aliquando pollicentur.

Laetor hodie quam maxime quod Tibi rationabilior sententia sit, eamque hisce verbis expromas; scilicet: « Iis lubens accedo « quibus verbum *carcinoma* clinicum character essentialiter prae- « bet, quodque anatomice nonnisi *imperfectissime* per structuram « alveolarem traducitur ».

Adnotationes quaedam bibliographicae

Bonneti Theophili — Sepulchretum sive anatomia practica etc. Genuae. Leonardi Chorier, 1679.

TOMO I. LIB. I. SECTIO IX.

Observ. XXIV.

Hipochondriaca melancholia a liene scyrrhoso.

Generosus N. hypochondriacis affectus symptomatibus et nephriticis doloribus retro infestabatur. In mortui cadavere ventriculus mediocriter habebatur, lien scyrrhodes erat, jecur floridum in mesenterio nulla apparebat noxa.

Observ. XXVI.

Melancholia hypochon. a liene scyrrhoso cui adnatum tuberculum et mesenterio atro succo referto.

Nobilis matrona hypochondriacas molestias et lienis tensiones annuatim quasi circa solstitia, maxime et aequinotia passa est. Inciso mortuae cadavere lien erat scyrrhosus, appendice ovum columbinum aequante instructus, hepar vero magnum et floridum. Ventriculus et intestina omni fere humore destituebantur, mesenterium autem atro succo refertum erat.

TOMO II. LIB III. SECTIO XVII.

Observ. XX.

Hypochondri sinistri tensio ob lienem scyrrhosum sede emotum.

In rustico renitentiam in sinistro hypochondrio fere ad ossis Ilii spinam deprehendo: Lien scyrrohosus, arcto coalitu sub membranam adiposam adhaerebat reni sinistro.

Observ. XXVI.

Lien scyrrhosus evadit ut plurimum quoad tunicam abdominis musculos spectantem, potius quam intra parenchima: unum circa lienem scyrrhosum habeo, quod in multis cadaveribus observavi et est quod superior tunica lienis versus abdominis musculos vergens, ita dura redditur et colore livido donatur, ut scyrrhus intra lienis substantiam videatur, quod falsum esse manifeste patet, et multis medicis praesentibus saepe observavi in anatome molienda.

Conradi Cristoforo, Trad. del Gozzi. *Anatomia Patologica*, 1805, tomo IV, Parte I, pag. 274.

Baillée pretende di non aver mai trovato un vero scirro della milza, ma bensì nodi scrofolosi; nulladimeno gli scrittori parlano frequentemente di scirri alla milza, però li confondono con altri induramenti.

Andral. — *Comp. di anatomia patolog.*, Livorno 1839.

Una milza, nella quale molti punti presentavano uno scoloramento completo con diminuzione di consistenza, ci presentò nella sua periferia in un punto corrispondente ad una delle masse bianche, una depressione; ma al disotto di essa invece di una porzione di milza scolorata e rammollita, trovavasi una piccola massa cellulo-fibrosa. — Questa duplice depressione ha seguìto un lavoro di eliminazione o di riassorbimento? Il tessuto cellulo-fibroso accidentale che in questa milza aveva rimpiazzato il suo ordinario parenchima, erasi sviluppato in conseguenza delle masse bianche encefaloidi.

Lebert. — *Traité d' anatomie pathologique generale et speciale*, tom. 2° pag. 276 Paris 1851.

Des produits accidentels de la rate.

Quant au cancer, il est rarement primitif dans cet organ; pour notre compte nous ne l'y avons jamais rencontré; nous y avons vu que le cancer secondaire est dû à l'infection générale ou à la propagation d'un cancer de la partie splénique de l'estomac: nous en avons observé deux cas l'été dernier, dont l'un à l'hôpital avec l'existence simultanée du cancer de l'estomac; et dans l'autre, ou l'autopsie n'a point été faite, j'ai senti très distinctement aussi, à travers les parois abdominales, une tumeur de la partie gauche de l'estomac. La seule observation du cancer idiopatique et isolée dans la rate que je connaisse est celle de Halla; c'est le cas d'un homme âgé de 50 ans, qui, dans

l'espace de trois mois, avait dépéri considerablement, mais sans tumeur appreciable de la rate ; la mort survint au bout de quatre mois, et à l'autopsie, on trouva une anémie générale, une péritonite, et la rate, doublée de volume, renfermait une tumeur encephaloïde molle, du volume du poing, qui ne dépassait point la surface externe de l' organe. Rokitansky dit que l'on trouve quelquefois le cancer de la rate enkysté, mais il ne cite pas de preuves à l'appui de ce fait tout exceptionel (Rok. tom III, pag. 392).

Rokitansky. — *Trattato di Anatomia patologia*, Venezia 1852.

Questo prodotto morboso occorre di rado nella milza, e sempre sotto forma di encefaloide, e va combinato con cancri di altri organi, e nominatamente con quello del fegato e delle ghiandole linfatiche.

Cruveilhier. — *Anat. Patol. del corpo umano*, Trad. del Dott. P. Bianchelli. Firenze, 1840, Vol. III, pag. 605-606.

Quest' organo (la milza) va quasi costantemente immune dalla degenerazione cancerosa anche pei casi nei quali abbiasi l' infezione generale ; a differenza del fegato, in cui patentemente la si osserva, sia primitiva o secondaria.

Sangalli. — *Storia clinica ed anatomica dei tumori.* Pavia, 1860.

Confesso di non aver giammai trovati casi di cancro primitivo della milza : e assai di rado trovai nodi cancerosi nel tessuto di esso.

Roncati. — *Indirizzo alla diagnosi delle malattie del petto, etc.* (1865)

Il Cancro primario della milza è estrema rarità, e l' ultima osservazione ne è stata pubblicata dal Prof. Sangalli nel *Bullettino delle Scienze mediche di Bologna* (Giugno 1864). La veracità ed esattezza d' un osservazione analoga del Prof. Baccelli di Roma è messa in dubbio ivi stesso dal Prof. Sangalli.

Foerster. — *Anatomia patologica*, trad. da Del Monte (1867).

Il carcinoma della milza è raro e presentasi spessissimo come tumore secondario in forma per lo più di noduli di fungo midollare scarsi o numerosi, dalla grandezza d' un pisello a quella d' un avellana, ovvero isolati e grandi da una noce ad un pugno : in alcuni casi sembra anche come infiltrazione diffusa dal fondo dello stomaco, ed in rari casi come tumore primitivo. Trovansi allora uno o più noduli nella milza notevolmente ingrossati, essi comprimono a poco a poco il parenchima della stessa e si crepano anche a traverso alla capsula. All' osservazione microscopica, alla periferia di noduli

cancerosi recenti trovasi la massa cancerosa fortemente delimitata, circondata da strati di tessuto connettivo, ovvero in sviluppo diffuso nel tessuto della milza con setti fibrosi, mentre i seni venosi si atrofizzano; le sorgenti della formazione cellulare sembrano essere anche qui come nel tubercolo, le cellule di tessuto connettivo.

Virchow. — *Pathologie des tumeurs*, Trad. par Paul Aronssohn. Paris, 1871 Vol. III, pag. 181.

Le limpho-sarcome finit par se *généraliser*. Les metastases se font dans des organes éloignés notamment dans la *rate*, le foie, les poumons, et sont de même nature que les tumeurs-mères. Ces tumeurs sont extrêmentent multiples dans la rate: elles peuvent aussi être assez petites pour rassembler aux tubercules miliaires et au lymphômes leucemiques miliaires. Mais d'après mes observations il n'en est pas d'ordinaire ainsi: au contraire, j'ai vu, à plusieurs réprises, des tumeurs relativement volumineuses, ainsi que des noyaux isolés, qui cependant se distinguait des métastases d'autres tumeurs malignes, en ce, qu'elles ne formaient point des masses, des tubércules rondes, proeminentes, pour ainsi dire, independantes, mais qu'elles étaient, comme les tumeurs inflammatoires, en connexion plus intime avec le voisinage, qu'elles gagnaient peu à peu les alentours et ne depassaient pas sensiblemente les limites des organes.

Non parla del linfosarcoma primitivo della milza e la figura ch' egli offre è quella d'un linfosarcoma secondario.

Niemeyer. — *Patol. spec. medica* — terza ediz. italiana sull' ottava ted. con note del Prof. Cantani (1871).

Il carcinoma della milza si osserva soltanto di rado. Delle sue diverse forme vi sembra esordire esclusivamente il cancro midollare imperocchè in tutti i casi finora descritti, il carcinoma non esordì nella milza come affezione primaria, ma si associò al cancro dello stomaco, del fegato, o delle glandole retroperitoneali. I grandi tumori carcinomatosi possono dare alla milza un aspetto ineguale e bernoccoluto. Attesa la grande rarità del carcinoma della milza, bisogna ne' casi dubbiosi d' un tumore splenico, allorquando si tratta di precisarne l' essenza morbosa, sospettare per ultima cosa la possibilità di una degenerazione carcinomatosa e solo allorchè il tumore lienale non conserva la forma caratteristica della milza, ma offre sulla sua superficie ine-

guabilità e protuberanze, e se si riesce a constatare contemporaneamente carcinomi nello stomaco e nel fegato.

Nota del Prof. Cantani. — Il Prof. Tommasi mi dice di avere osservato, nell'anno 1863 un interessante caso di carcinoma lienale primitivo nella sua clinica di Pavia, e Baccelli pure pubblicò un caso di cancro primitivo della milza. È noto che questo neoplasma solo rarissimamente si trova come primario nella milza, ma che quasi sempre vi è secondario. Treitz col suo immenso materiale di autopsie, affermò di non averlo mai finora osservato come affezione primaria.

Nel caso di Tommasi la milza era immensamente grande, e riempì buona parte del cavo addominale. L'infermo presentò un distinto aspetto di cachessia carcinomatosa, la milza stessa offerse bernoccoli palpabili, che resero possibile la diagnosi del cancro splenico durante la vita, mancando i fenomeni di una affezione carcinomatosa in tutti gli altri organi. Tommasi credeva già in vita sospettare un cancro primario della milza, nonostante l'estrema rarità di casi siffatti. La necroscopia confermò pienamente l'ardita diagnosi; la milza era zeppa di nodi carcinomatosi di varia grandezza, e solo qualche focolaio di cancro incipiente si trovò anche nel fegato, che però atteso il piccolo numero di nodi e il loro poco sviluppo in quest'organo, non poteva in vita produrre alcun sintoma. Si trattò quindi di nn cancro primario della milza con incipiente cancro secondario del fegato, il quale ultimo ebbe di certo origine da una disseminazione di elementi cancerigni nel sistema della vena porta per semplice trasporto mediante la sua corrente sanguigna.

Fig. I.

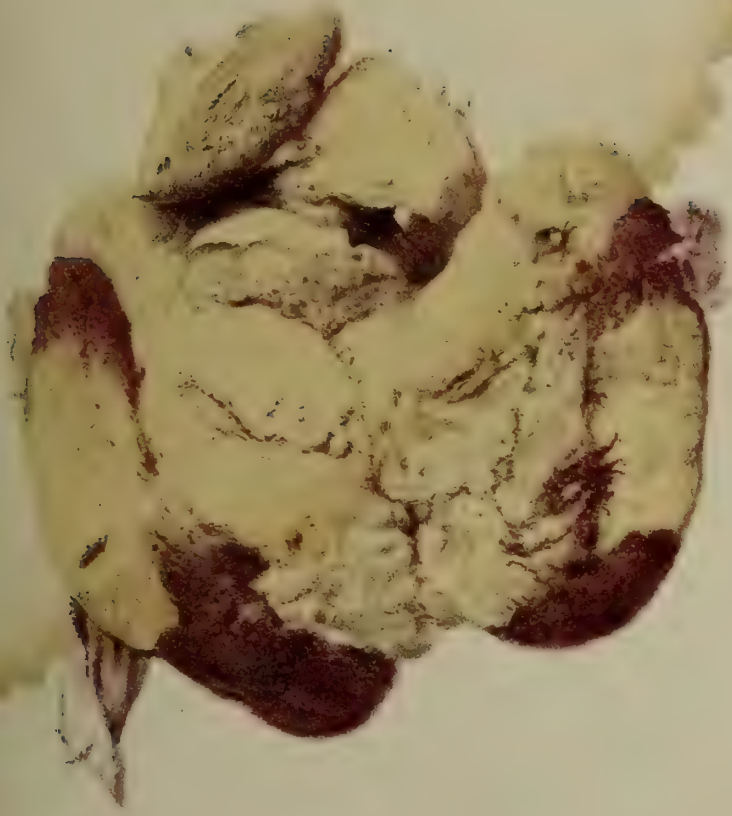

Lit. Virano e Teano, Roma

Fig. II.
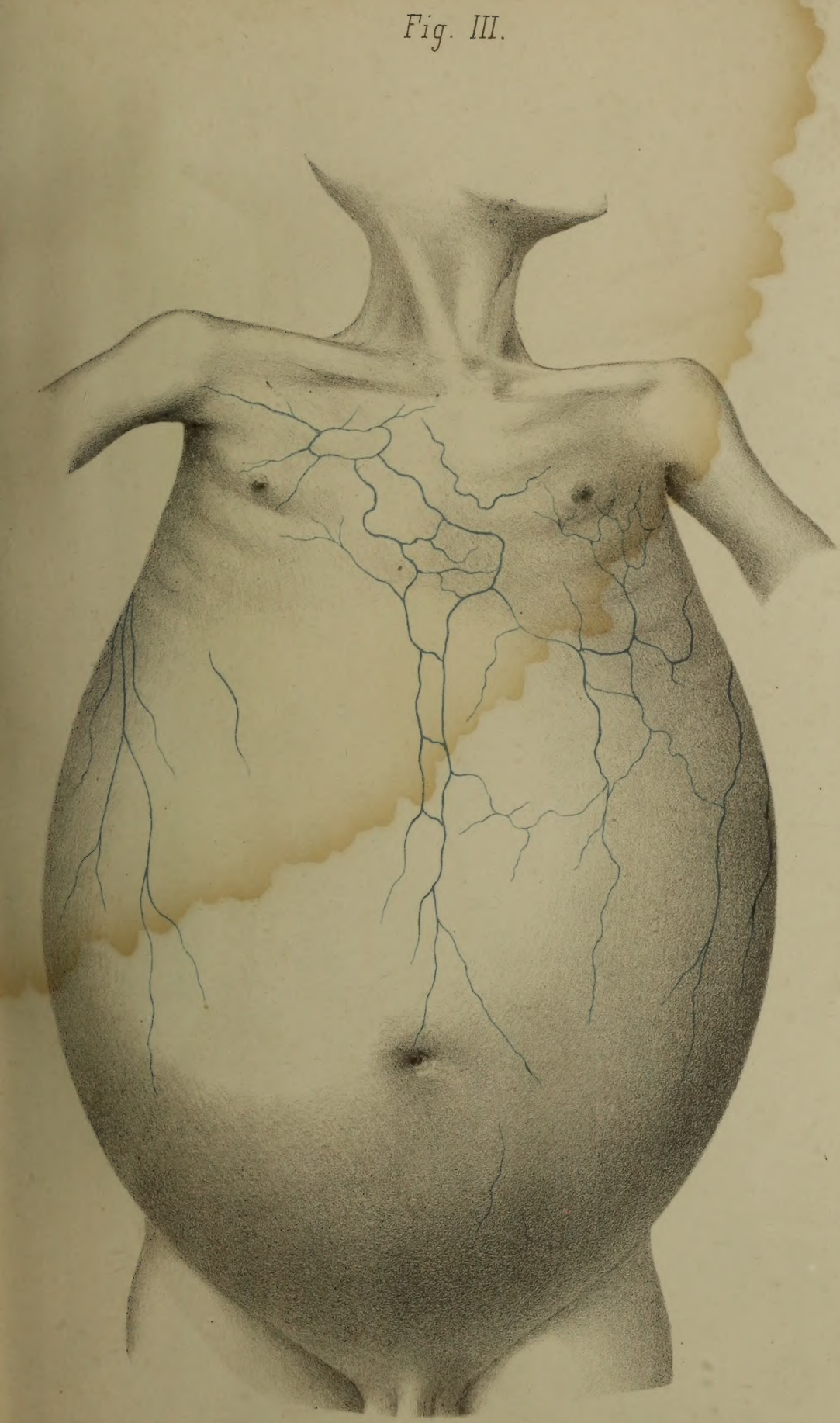
Fig. III.